الجراحة ما قبل التعويض

(الجزءالثالث)

الأستاذ الدكتور مازن زيناتي
رئيس قسم جراحة الفم والوجه و الفكين

فرط التصنع الليفي المحرض نتيجة الأجهزة الصناعية:

إن فرط التصنع المخاطي الليفي (المعروف سابقاً بالبثعة الميزابية أو فرط التصنع الألتهابي) هو غالباً نتيجة للرض المزمن للمخاطية الشفوية أو الميزاب الخدي، كنتيجة للأجهزة الصناعية الجزئية أو الكاملة ذات الأنطباق السيء بتحديد أكثر، حواف الجهاز تقوم بإيذاء المنطقة نتيجة كونها طويلة أو حادة أكثر من اللازم. إن الآفة يمكن أن تظهر أثناء الوضع الأولي للجهاز، أو بعده بفترة زمنية حيث يحدث امتصاص عظمي سنخي تحت الجهاز وعندها لابد من تعديلات على الجهاز نتيجة التغيرات التشريحية الحادثة، لكنها لم تجرى. المعالجة في هذه الحالة هي جراحية وتتضمن استئصال فرط التصنع.

النقنية الجراحية:

بعد التخدير الموضعي ، يتم مسك الآفة بملقط جراحي ثم تقطع تدريجياً على طول الآفة سطحياً بالنسبة للسمحاق المبطن، بعد أتمام هذا الإجراء، نقوم بخياطة المخاطية الموجودة أعلى الآفة والتي لم يتم رفعها مع الآفة، مع السمحاق على كامل طولها.وبذلك نكون قد تجنبنا إعادة أرتباط حواف الجرح، وبالتالي حافظنا على عمق الميزاب الدهليزي. بعد إتمام الإجراء الجراحي، نقوم بتبطين الجهاز بمكادة مكيفة للنسج، ثم نضعه في مكانه في فم المريض دون أن ينزعه حتى يوم فك الخياطه .تقريباً الإجراء نفسه يتم أخذه مع الآفات الصغيرة الناجمة عن الأجهزة سيئة الانطباق .

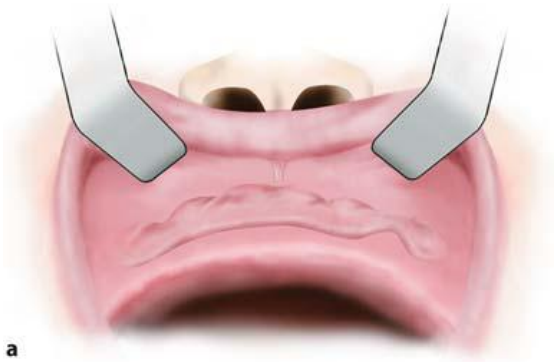

فرط تصنع ليفي واسع ناجم عن أجهزة سيئة النطباق في المخاطية a_ شكل ترسيمي b- صورة سريرية

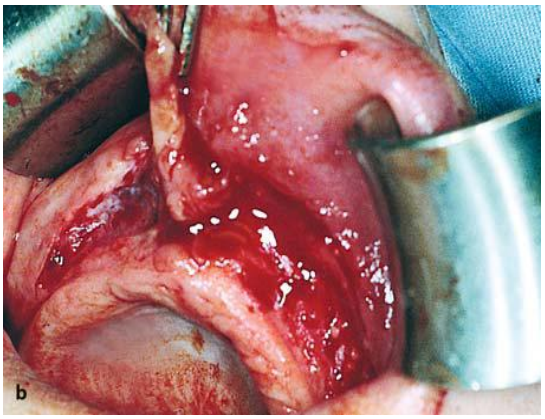

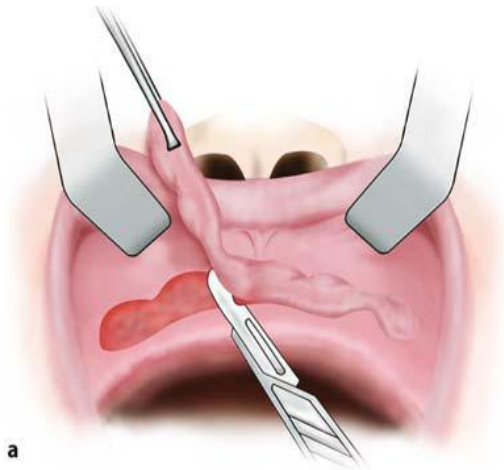

إزالة الآفة على أجزاء بواسطة شفرة المشرط a_ شكل ترسيمي b- صورة سريرية

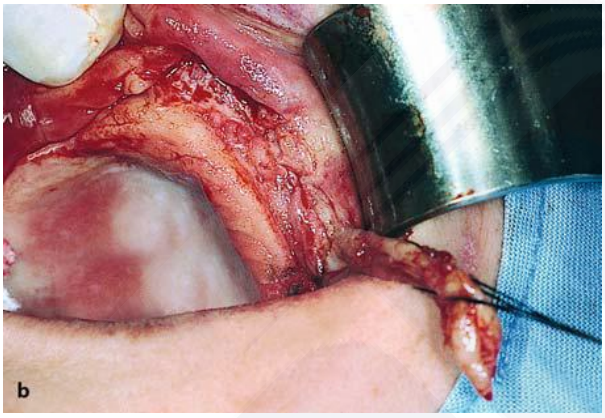

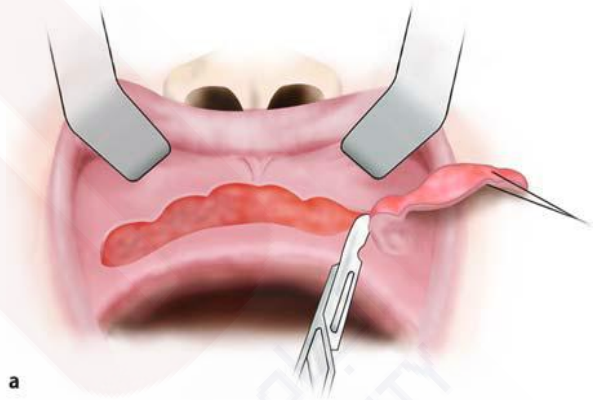

الخطوة النهائية في إزالة فرط التصنع a- شكل ترسيمي b- صورة سريرية

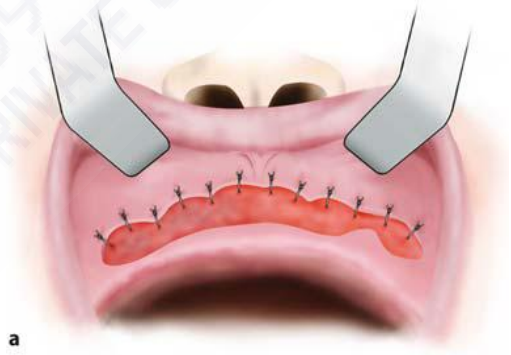

خياطة حواف الجرح مع السمحاق غير المرفوع، والذي يبقى مكشوفاً كي لا يتناقص عمق الميزاب الدهليزي. A- شكل ترسيمي b- صورة سريرية

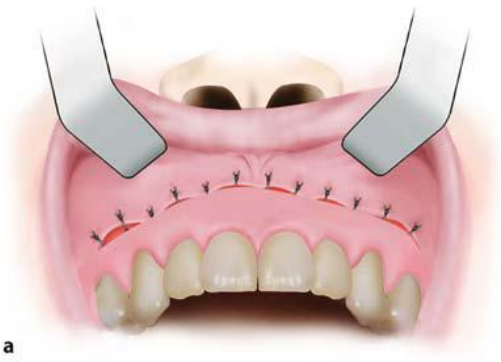

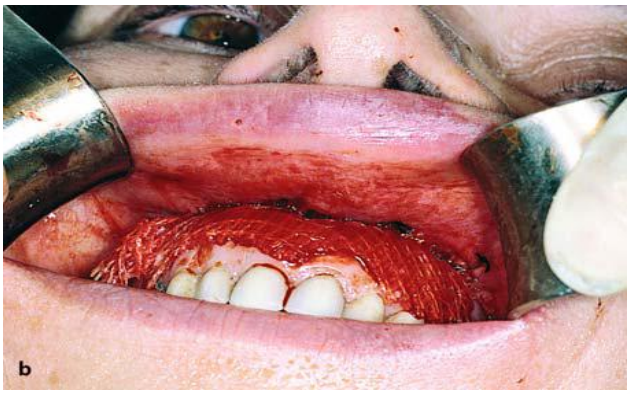

وضع الجهاز القديم مباشرة بعد انتهاء العملية، محافظين على عمق مخاطية الميزاب الجديد. نبطن باطن الجهاز بمادة مكيفة للنسج

شكل ترسيمي
–صورة سريرية

إزالة فرط تصنع ليفي موضع محرض بالأجهزة الصناعية:

فرط تصنع ليفي موضع في المخاطية نتيجة لجهاز صناعي سيء الانطباق

الآفة المذكورة وذلك بعد إزالة الجهاز.

حقن المخدر الموضعي سطحياً حول الأفة

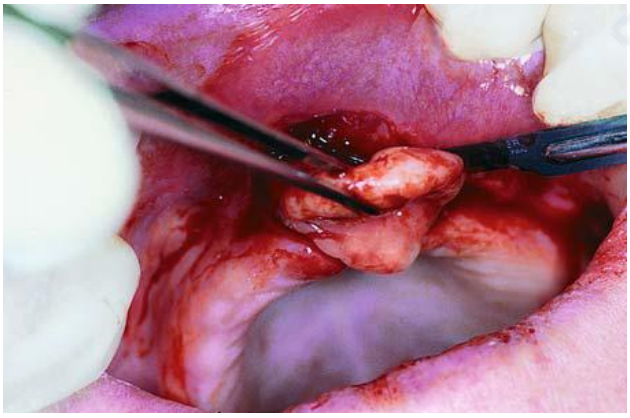

القطع التدريجي لفرط التصنع بواسطة شفرة مشرط ومقص

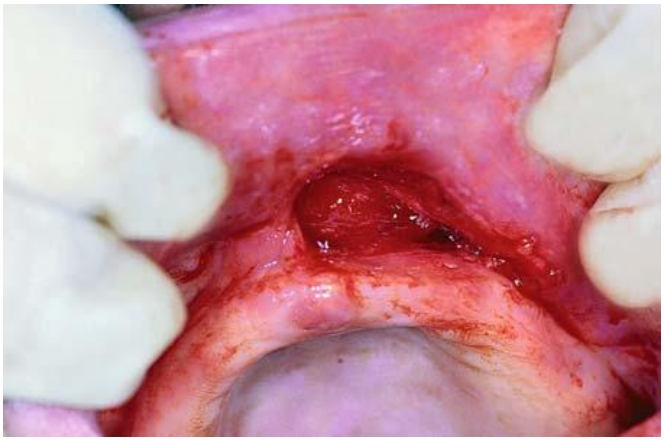

: موقع العملية بعد قطع الآفة

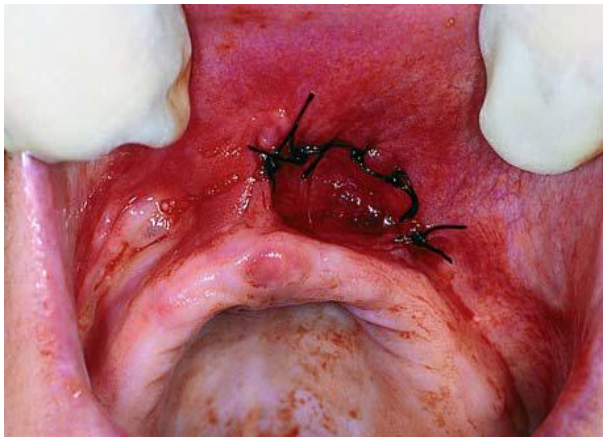

خياطة الشفة العلوية للشق مع السمحاق الذي لم يتم رفعه تجنب لحدوث نقص في عمق الميزاب الدهليزي

صورة سريرية لموقع العملية مباشرة بعد فك الخياطة

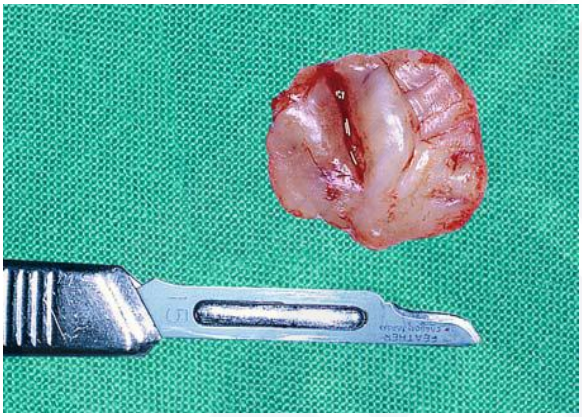

الخزعة الجراحية (فرط التصنع) بعد قطعها

فرط تصنع ليفي في الحدبة الفكية خلف الأرحاء:

إن فرط التصنع الليفي في النسج الرخوة المغطية للناتئ السنخي هو رد فعل بطبيعته، غالباً ما يحدث في المنطقة خلف الرحوية الدرداء في الفك العلوي ويكون نتيجة للتخريش المستمر خلال المضغ.

سريرياً نلاحظ آفات متناظرة لا عرضية ثنائية الجانب ذات سطح أملس، وتكون مرنة وثابتة خلال الجس. حجمها يختلف وقد تنمو أحياناً لحجوم كبيرة فتحتل المسافة بين القوسين خلال الأطباق، مما يخلق مشكلة حقيقية عند صنع جهاز صناعي جزئي أو كامل .المعالجة جراحية وتهدف لإنقاص حجم النسج الضامة

الليفية للآفة، وبالتالي إعادة تشكيل الناتئ السنخي.

التقنية الجراحية:

بعد التخدير الموضعي، يتم تحديد الجزء المراد قطعه من النسج المفرطة التصنع. ثم يجرى شقان مغزليان على طول النسيج الليفي المفرط التصنع، أحدهما دهليزي والآخر حنكي .

إن مدى تباعد الشقين يعتمد على حجم الآفة .وبالتالي كلما كبر حجم الآفة كلما زاد تباعد الشقين.

تبدأ الشقوق من مكان تشكل النسيج مفرط التصنع وتكون وتدية الشكل ونحافظ على شفرة المشرط بتماس دائم مع العظم خلال الشق .يتم بعدها إزالة الجزء الوتدي الشكل من فرط التصنع ثم نسلخ دهليزياً وحنكياً وذلك تمهيداً لإعادة توضع حواف الجرح.. بعدها يتم خياطة الأجزاء الدهليزية والحنكية مع بعضها في منتصف الناتئ السنخي بخياطة مستمرة .

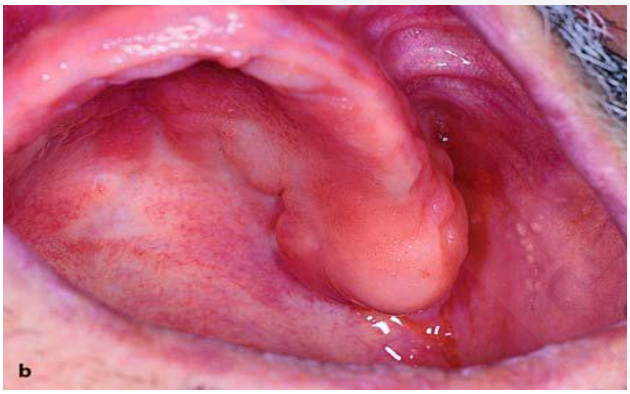

شكل ترسيمي
صورة سريرية

فرط تصنع ليفي في الحدية الفكية اليسرى

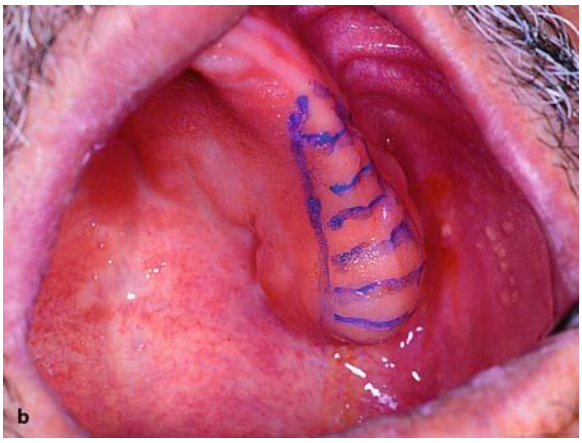

a- شكل ترسيمي b- صورة سريرية توضح الجزء المحدد من النسج مفرطة التصنع الواجب إزالته

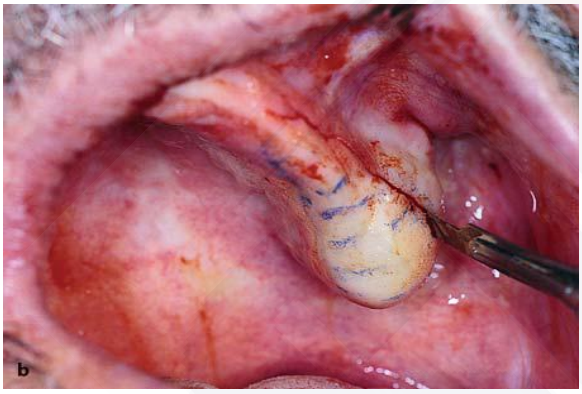

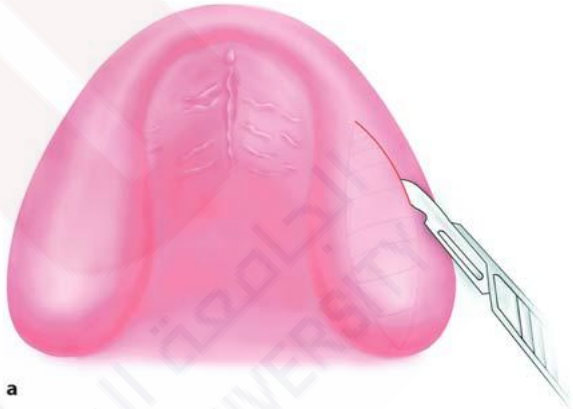

إزالة الآفة

a- شكل ترسيمي b- صورة سريرية تظهر الشق الدهليزي

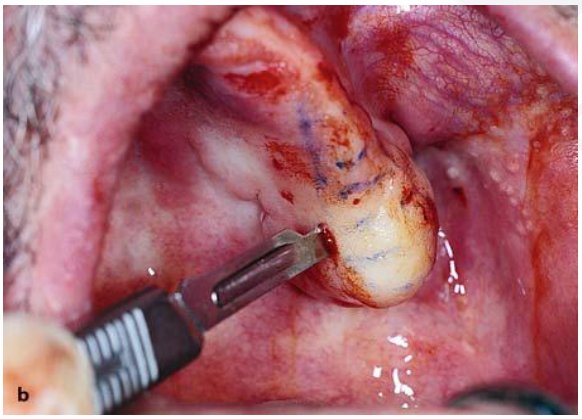

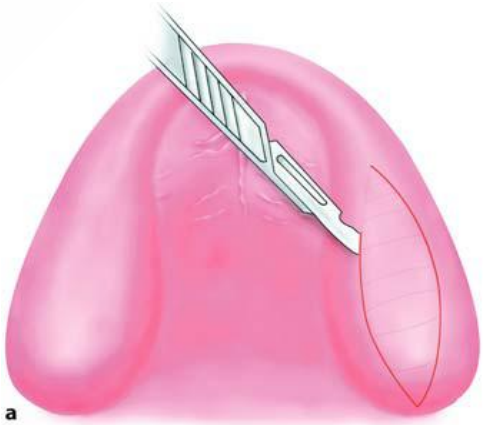

إكمال الشق المجرى باتجاه الجانب الحنكي

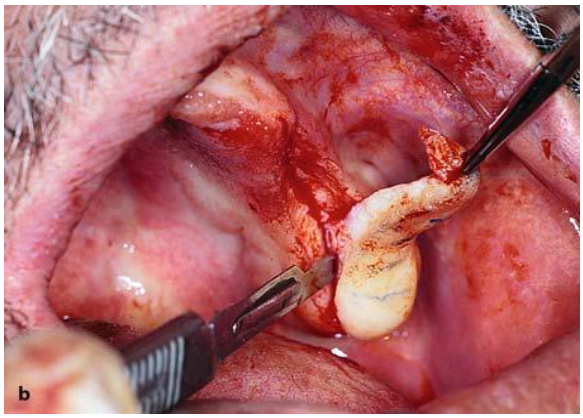

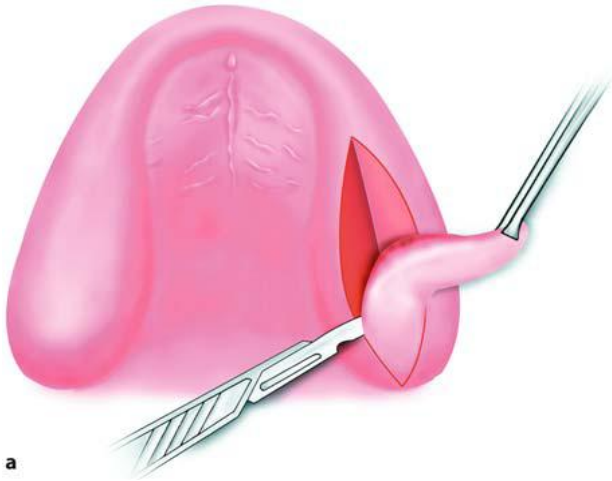

القطع التدريجي للأفة بشقوق وتدية الشكل مع تماس دائم مع العظم

a- شكل ترسيمي b- صورة سريرية

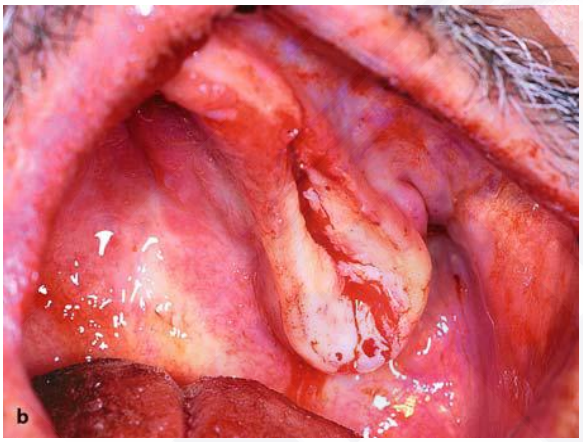

موقع العملية بعد إزالة النسج مفرطة التصنع

a- شكل ترسيمي b- صورة سريرية

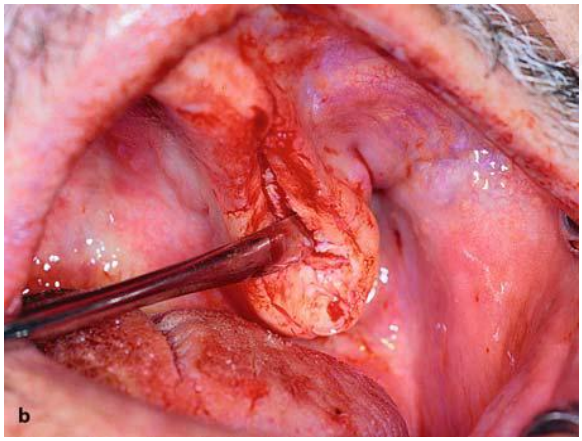

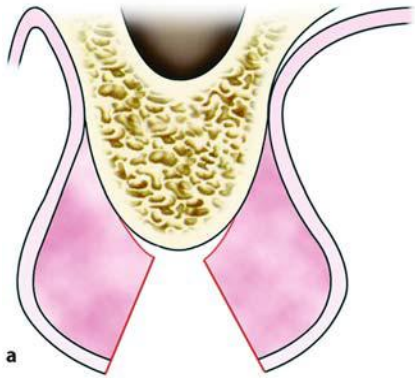

رفع النسج مع السمحاق بحيث نتمكن من تقريب حواف الجرح وخياطتها

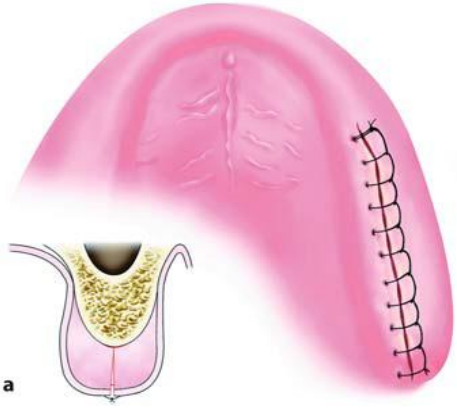

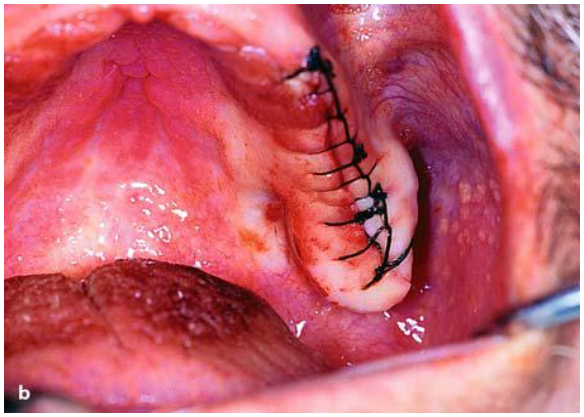

موقع العملية بعد الخياطة

a- شكل ترسيمي b- صورة سريرية

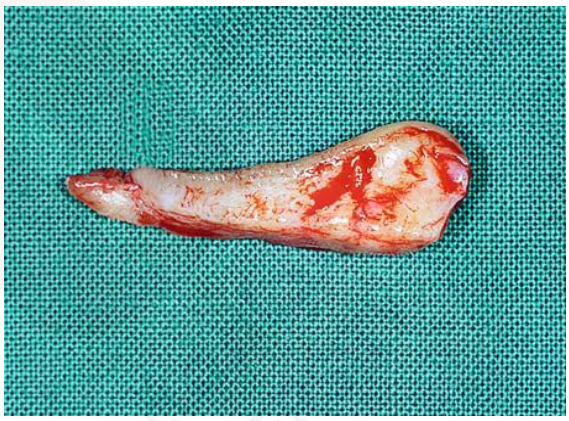

الجزء المزال من النسج مفرطة التصنع.

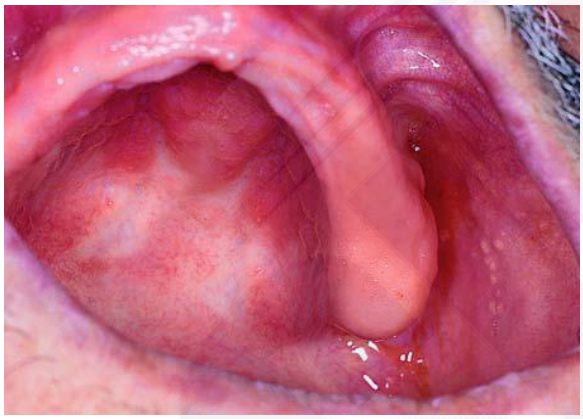

صورة سريرية لموقع العملية بعد ٦ أشهر من إجراء الجراحة.

فرط التصنع الحليمي في قبة الحنك:

إن فرط التصنع الحليمي هو حالة مرضية نادرة تتوضع غالباً في قبة الحنك. وهي تحدث غالباً عند مرضى الدرد اللذين يرتدون أجهزة صناعية لفترة طويلة ومن المحتمل أن تكون نتيجة فرط تصنع التهابي في المخاطية بسبب تخريش مزمن موضع .كما يمكن أن تظهر الآفة بشكل محدد عند المرضى ذوي الأسنان .في هذه الحالة، العوامل الإمراضية تتضمن التخريش الميكانيكي والحراري من الأطعمة، التدخين ،...إلخ.

سريرياً :تظهر بشكل عقيدات فرط تصنع متعددة موضعة في مخاطية قبة الحنك، حيث يمكن أن تتراكم بينها الأطعمة مؤهبة لحدوث رد فعل التهابي.

المعالجة جراحية وتتضمن إزالة الآفة بشفرة مشرط أو بعروة جراحية كهربائية.

التقنية الجراحية:

يتم استئصال فرط التصنع الحليمي بواسطة أداة، حيث تبقى هذه الأداة بتماس مستمر مع المخاطية السطحية (التجريف بشفرة جراحية كبيرة حتى السمحاق)٠. كما يمكن استخدام عروة جراحية كهربائية والتي تكون فعالة جداً في مثل هذه الحالات. ثم يتم تغطية المنطقة المرضوضة بضماد جراحي ليتم شفاء بالقصد الثاني.

فرط تصنع حليمي في قبة الحنك a- شكل ترسيمي للآفة لدى مريض أدرد b- صورة سريرية لدى مريض لديه أسنان كاملة

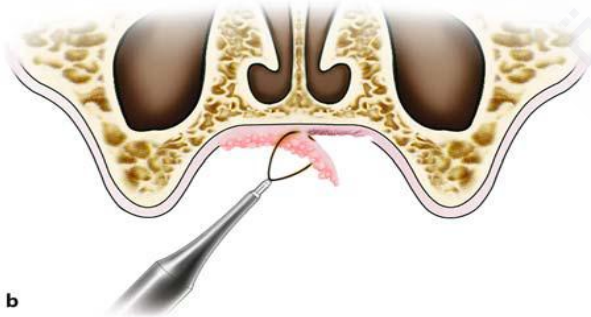

أشكال ترسيمية تظهر إزالة الآفة بعروة جراحية كهربائية

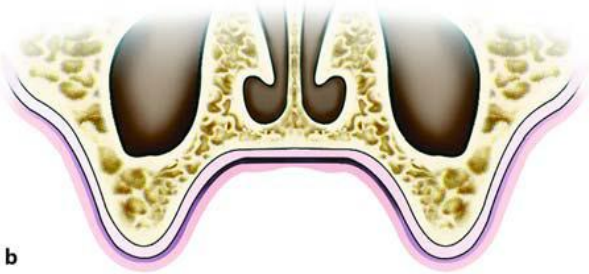

أشكال ترسيمية تظهر موقع العملية بعد استئصال الآفة

الضخامة اللثوية الليفية:

تعتبر حالة سليمة، تتصف بانتباج مستمر بشكل بطيء يصيب اللثة الملتصقة والمخاطية السنخية (اللثة الرخوة). يمكن للآفة أن تكون معممة أو موضعة، وتعود لأسباب وراثية أو مكتسبة.

سريرياً نلاحظ ضخامة واضحة في اللثة، والتي يمكن أن تغطي تيجان الأسنان بشكل جزئي أو كامل بحسب الحالة. سطح اللثة يكون مفصص، أحمر وثابت عند الجس، بينما يختلف درجة الالتهاب والامتصاص العظمي.

المعالجة جراحية وتتضمن قطع أجزاء من اللثة

التقنية الجراحية:

بعد التخدير الموضعي، نقوم بقلع الأسنان ذات الحركة الزائدة. ثم نجري شق على قمة السنخ ونزيح النسج اللثوية مفرطة التصنع دهليزياً ولسانياً.يتم قطع الآفة على أجزاء ويتم تشطيبها بشفرة مشرط وبحذر كي لايحدث رض للعصبين الذقني واللساني. ثم يتم تنعيم السنخ وخياطة حواف الجرح بعد تقريبها من بعضها بخياطة متقطعة.

صورة شعاعية تظهر ترقق جذور الأرحاء السفلية وامتصاص عظمي في المنطقة

صورة سريرية للحالة تظهر انتباج مفصص واضح في اللثة.

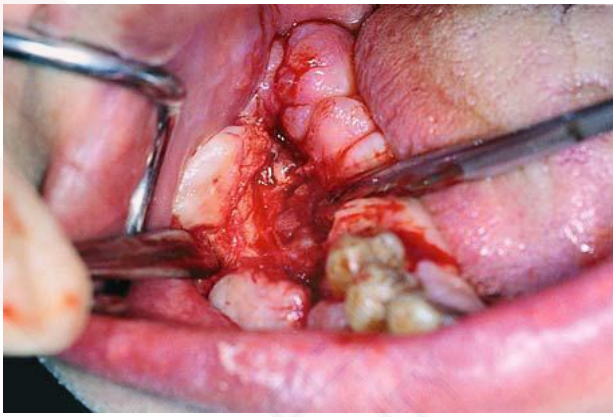

شق على قمة السنخ وإزاحة اللثة الدهليزية واللسانية

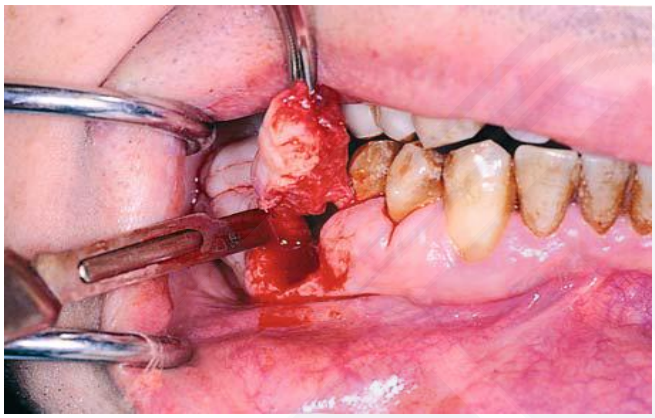

إزالة تدريجية للثة مفرطة التصنع على شكل قطع مجزئة.

موقع العملية بعد ازالة الآفة

خياطة الجرح بخياطة متقطعة

صورة سريرية بعد الاجراء الجراحي بشهرين

السن والنسج مفرطة التصنع بعد ازالتها

المراجع:

1. Contemporary of oral and maxillofacial surgery
2. Frangiskos